Zur

pathologischen Anatomie

der

Discisionen.

Inaugural-Dissertation

zur

Erlangung der Doctorwürde

in der

Medicin, Chirurgie und Geburtshülfe.

Vorgelegt

der hohen medicinischen Facultät zu Göttingen

von

Karl Schuchardt

aus Gotha.

GÖTTINGEN 1878.

Druck der Dieterichschen Univ.-Buchdruckerei.

W. Fr. Kaestner.

Digitized by the Internet Archive
in 2026

https://archive.org/details/IA40154024_0056

Bei der normalen menschlichen Linse erfolgt nach Verletzung der vorderen Kapsel, wenn dieselbe in hinreichender Ausdehnung eröffnet war, eine in den meisten Fällen continuirliche Resorption der durch das zugetretene Kammerwasser alterirten Linsenmassen, die schliesslich zum Verschwinden der ganzen Linse führen kann. Dasselbe tritt ein, wenn wir zu Heilungszwecken die Kapsel eröffnet haben, bei der Discision der weichen Cataracte. Zuweilen beobachten wir jedoch, dass die gleichmässige Resorption der Linsensubstanz eine unerwartete und unliebsame Stockung erfährt und nur durch eine neue Discision wieder in Fluss gebracht werden kann. Da in erster Linie die die Resorption einleitenden Veränderungen der Linsensubstanz von dem ungehinderten Zutritt des Kammerwassers abhängen, so müssen hier Vorgänge stattfinden, welche den noch intacten Rest der Linse vor der weiteren Einwirkung des Kammerwassers schützen. Offenbar kann es sich nicht einfach darum handeln, dass die Kapselwundränder sich direct wieder aneinander legen und per primam verkleben, ein Modus, wie er bei sehr kleinen Wunden der Kapsel, besonders Stichwunden, schon lange klinisch und experimentell festgestellt ist. Wo es sich, wie in unserem Fall, um eine ausgedehnte Kapselwunde handelt, deren Wundränder sich retrahirt haben und durch die vorgetretene Linsensubstanz weit auseinander gehalten werden, kann von einer directen Vereinigung keine Rede sein. Vielmehr lässt sich in solchen Fällen meistens nachweisen, dass eine neugebildete Membran die Kapselöffnung verschliesst, eine Bildung, die grosse Aehnlichkeit mit dem nach Extraction der Linse beobachteten Nachstaar hat. Ein ähnliches Verhalten, wie es bei

der normalen menschlichen Linse die Ausnahme bildet, und bei der Discision zu Heilungszwecken ein unerwünschtes Ereigniss darstellt, sehen wir beim Thierauge fast regelmässig eintreten. Selbst bei einer bedeutenden Kapselverletzung erhalten wir hier eine relativ kleine Flocke, der keine weitere Linsensubstanz nachfolgt und die rasch resorbirt wird; die Gestalt und Grösse der Linse hat sich nach beendigter Heilung nur unbedeutend geändert.

Welcher Art sind nun die Vorgänge, die bei der thierischen Linse sehr bald nach der Kapselverletzung der Resorption der Linsensubstanz Einhalt thun und die bei der menschlichen Linse zuweilen den gewünschten Fortschritt der Resorption plötzlich hemmen und uns zwingen, operativ einzuschreiten?

Die älteren experimentellen Arbeiten über die Vorgänge nach der Verletzung der thierischen Linse von Dieterich[1]), Beger[2]), Werneck[3]) u. A. geben uns keinen Aufschluss über diese Frage. Sie berücksichtigen fast nur die klinischen und makroskopischen Verhältnisse und genügende histologische Untersuchungen fehlen, dem damaligen Stande der Wissenschaft entsprechend, fast vollständig. Auch C. Ritter[4]), der in neuerer Zeit wieder umfangreiche experimentelle Untersuchungen über Linsenverletzungen angestellt hat, bereicherte unsere Kenntnisse über das Verhalten der Kapselwunde nicht. Seine mikroskopischen Untersuchungen beziehen sich grösstentheils auf die Veränderungen, welche die Linsenfasern unter dem Einfluss des

---

1) Dieterich, F. C., Ueber die Verwundungen des Linsensystems. Gekrönte akademische Preisschrift. Tübingen bey H. Laupp 1824.

2) Beger, Ueber die Verwundbarkeit des Auges und seiner Häute. Zeitschrift für die Ophthalmologie von v. Ammon. Bd III. 1. 1833.

3) Werneck, Einige Resultate meiner Experimente über die traumatische Reaction bei Verwundungen der Kapsel und der Linse. Zeitschr. f. d. Ophth. v. v. Ammon. Bd. IV. 1. 1834.

4) Ritter, C., Beiträge zur pathologischen Anatomie des Auges nach Versuchen an Thieren. Archiv für Ophthalmologie von Arlt, Donders, v. Graefe. Bd. VIII. 1. 1861.

Kammerwassers erleiden. Ueber das Verhalten der Linsenkapsel schliesst er sich ganz den irrigen Ansichten von Dieterich und Beger an. Die Kapsel blieb nach Ritter bei allen Versuchen ungeändert. Die Schnittwunden waren ohne jede Folge, hinterliessen keinen Spalt und wurden niemals sichtbar, so dass also die Ränder sich wieder einfach miteinander vereinigten. Sowie die vorspringende Linsenmasse resorbirt war, schloss sich die Oeffnung und der weisse Fleck in der Kapsel verschwand. Weder die structurlose Membran noch das Epithel der Kapsel liessen während und nach diesen Vorgängen irgend welche Veränderung erkennen. (Ritter l. c. S. 24.)

Dagegen hatte schon 1858 Coccius[1]) gezeigt, dass nach Kapselverletzung die Neubildung einer Glashaut zwischen den Rändern der Kapselwunde zu Stande käme. Die neue Kapselsubstanz zeigte kurze und feine ganz unregelmässige Linien und hie und da feine Kerne. Coccius glaubt nun zwar, dass die Neubildung dieser Glashaut durch Zellenthätigkeit zu Stande käme und führt auch an, dass er Veränderungen im Kapselepithel beobachtet habe. Allein seine Untersuchungsmethode ist zu unvollkommen und die Beschreibung der von ihm gesehenen Bilder zu ungenau, als dass sich daraus Schlüsse über die Art der Heilung ziehen liessen. Er beobachtete kurze Zeit nach der Verletzung eine Trübung der Epithelien an der Innenfläche der Kapselwand, die sich nach Verheilung der Kapselränder, wenn die Wunde nicht bedeutend war, völlig verlor. War die Kapselwunde gross, so drängt sich das Epithelium vor und die Kapselränder weichen auseinander. Es bildet sich allmälig eine fettige Degeneration der genannten Epithelien aus, welche man bisweilen noch 4 Wochen nach der Verletzung erkennen kann. Die Kapselränder bleiben dabei umgeschlagen. Die Oeffnung in der Kapsel erscheint nach Verlauf von mehreren Monaten durch eine fast homogene Substanz geschlossen, die die oben erwähnte Structur zeigt. (Coccius l. c. S. 19.)

---

1) Coccius, Ad., Ueber die Neubildung von Glashäuten im Auge. Leipzig, Immanuel Müller. 1858.

In neuester Zeit hat Wengler[1]) diese Untersuchungen wieder aufgenommen und durch zahlreiche Versuche an Kaninchen nachgewiesen, dass besonders in den Fällen, wo Kapselsubstanz entfernt worden war, die Neubildung eines die Lücke der Wundränder ausfüllenden Narbengewebes zu Stande kommt. Dasselbe besteht aus stark abgeplatteten zelligen Elementen, anfangs dicht gedrängt, später mit streifiger Grundsubstanz dazwischen, und macht im weiteren Heilungsverlauf durch allmälige Aufhellung und Schwund der Kerne eine Umwandlung in eine der normalen Kapsel ähnliche, zuletzt vielleicht völlig durchsichtige Substanz durch. Es war wohl zu vermuthen, dass das Kapselepithel einen hervorragenden Antheil an diesen Regenerationsvorgängen haben möchte, doch fehlte jeder positive Aufschluss darüber. Wucherungsprocesse im Kapselepithel sind allerdings schon früher beobachtet worden. Sie spielen namentlich bei der Entstehung der Kapselkataracte eine grosse Rolle, wie jetzt die meisten Autoren annehmen. In neuester Zeit hat Julie Sinclair[2]) diese Frage wieder bearbeitet und direct nachgewiesen, dass nach Aetzung der vorderen Linsenkapsel mit Höllenstein eine Epithelwucherung zu Stande kommt, die zum Bild des Kapselstaares führt. Sie fand 43 Stunden nach der Aetzung das Epithel ca 2,3 mm vom Pol vollkommen normale Die Zellen sind regelmässig aneinandergereiht, gleichmässig gross, mit einfachem rundem Kerne versehen. In genannter Entfernung vom Pol sieht man, wie mehrere Schichten platter, im Querschnitt spindelförmiger Zellen über einander zu liegen kommen. Diese Schichtung zieht sich in ziemlich gleichmässiger Dicke noch ca 0,5mm gegen den Pol zu (Regenerationszone), erhebt sich dann rasch zu einem 0,07mm hohen und 0,28mm breiten Walle (Regenerationswall) und fällt in einer Entfernung von 1,5mm vom Pole plötzlich auf die von da an vollkommen epithel-

1) Wengler, R., über die Heilungsvorgänge nach Verletzung der vorderen Linsenkapsel. Inaug.-Diss. Göttingen 1874.

2) Sinclair, Julie, Experimentelle Untersuchungen zur Genese der erworbenen Kapselkataracte. Inaug.-Diss. Zürich 1876. S. daselbst auch die Literatur über den Kapselstaar.

lose Innenfläche der vorderen Kapsel ab. Im Bereich des genannten Walles sind die Zellen grösser, bis zu 0,02mm, unregelmässig gestaltet, fast wasserklar, und besitzen einen runden, 0,01mm grossen Kern. Letzterer ist meist einfach, zeigt aber häufig zwei bis drei kleine, stark glänzende Kernkörperchen. Der Regenerationswall zerklüftet sich später in Ausläufer, und die Zellproliferation dringt in mehr querer Richtung in die zerfallene Linsenmasse vor. Hieraus entsteht eine aus Zellen mit körnig-streifiger Zwischensubstanz bestehende Staarmasse (l. c. S. 50 u. 51.).

Um die Frage entscheiden zu können, ob die in den Wengler'schen Versuchen beobachtete Kapselnarbe durch eine Wucherung des Linsenepithels oder auf anderem Wege zu Stande käme, unternahm ich es unter Leitung von Herrn Professor Leber, nochmals die in Betracht kommenden Theile des Auges in den verschiedenen Stadien nach Ausführung einer Verletzung der vorderen Linsenkapsel genau anatomisch zu untersuchen. Als Versuchsobjecte dienten mir, wie auch meist den früheren Beobachtern, Kaninchen von verschiedener Grösse und Färbung.

Die angestellten Operationen bestanden hauptsächlich in ausgiebigen Discisionen der vorderen Linsenkapsel mittelst der Discisionsnadel nach vorhergegangener Erweiterung der Pupille durch Atropin oder Duboisin. Anfangs wurden auch einige Kapselextractionen mit Hülfe des durch eine kleine Cornealwunde eingeführten Serre-tète vorgenommen. Doch zeigte sich bald, dass das Bild der Heilungsvorgänge hier durch die viel ausgedehntere Quellung und Fibringerinnung, wodurch sich Verklebungen und Verwachsungen mit dem Pupillarrand bildeten, zuweilen auch durch etwas stärkere iritische Reaction in mancher Weise getrübt wurde.

Der klinische Verlauf der Discision am Kaninchen ist gewöhnlich der folgende. Nach Herausziehen des Instruments aus dem Stichkanal der Cornea fliesst das Kammerwasser mehr oder weniger vollständig ab, die Pupillen verengen sich. Wenige Minuten darauf lässt sich meist schon der Beginn der Linsentrübung als anfangs zarte, bald dichter werdende Wolke im Pu-

pillargebiet mit fokaler Beleuchtung und ophthalmoskopisch nachweisen. Am folgenden Tage hat sich die vordere Kammer wieder prall gefüllt und beherbergt die zwischen den Kapselwundrändern hervorgetretene Linsenflocke, die einen grauweissen, meist unregelmässig rundlichen Körper darstellt. In unseren Fällen betrugen die Dimensionen derselben im Mittel 4—5^{mm}, mit Schwankungen zwischen 2—8,5^{mm}. Zuweilen reicht die Flocke bis zur hinteren Cornealfläche, hängt auch wohl mit der Einstichsstelle der Hornhaut durch ein feines Fädchen zusammen. Häufiger noch bilden sich Synechien der Flocke mit der Iris, die sich aber im weiteren Verlauf bei Atropinbehandlung meist leicht lösen und ihre einstige Anwesenheit dann durch Hinterlassung gröberer oder feinerer schwarzer Pigmentpuncte oder -säume auf der grauen Flocke documentiren. Bekanntlich ist die Resistenzfähigkeit der thierischen Linse der Einwirkung des Kammerwassers gegenüber viel bedeutender, als beim menschlichen Auge. Dem entsprechend fand sich der grössere Theil der Linse ausserhalb der Flocke, wie sich ophthalmoskopisch und bei der Section nachweisen liess, frei von Veränderungen. Nur unmittelbar in der Umgebung der Flocke waren, als Folge von Stichverletzung, Streifen feiner Trübung tiefer in die Linsensubstanz hinein zu verfolgen, die selten einen erheblichen Grad annahmen.

Die Allgemeinreaction des Auges auf den operativen Eingriff ist ausserordentlich gering. Häufig verläuft die Heilung ohne jede circumcorneale Injection oder Irishyperämie. Sehr selten sind, wenn schonend operirt wurde, gröbere Complicationen, wie heftige Iritis oder Keratitis.

Im weiteren Verlaufe gehen die etwaigen entzündlichen Erscheinungen meist rasch zurück. Die Oberfläche der Flocke bleibt gewöhnlich glatt, zuweilen zerklüftet sie sich, und man kann in der ersten Zeit von Tag zu Tag eine Verkleinerung der Flocke nachweisen. Eine Linsenflocke, die anfangs das ganze Pupillargebiet erfüllte, war in 12 Tagen bis auf einen 1^{mm} breiten Streifen geschwunden. Der Rest bleibt gewöhnlich dann längere Zeit ziemlich stationär.

Bestimmte Zeit nach Ausführung der Operation wurde dieser

Heilungsverlauf durch Enucleation des lebenden Auges oder nach vorhergegangener Tödtung des Thieres unterbrochen. Das Hauptaugenmerk wurde dabei auf die von den früheren Beobachtern fast gar nicht berücksichtigten jüngsten Stadien nach der Discision gerichtet. Nach der Enucleation kamen die Augen einige Zeit zum Erhärten in Müller'sche Flüssigkeit. Im Allgemeinen dürfen sie in derselben nicht länger, als acht Tage liegen bleiben, da, wie sich herausstellte, sonst das Kapselepithel beim Abziehen der Linsenkapsel leicht grösstentheils an der Linse hängen bleibt, wo es dann der genauen Untersuchung sehr unzugänglich ist.

Als die am Besten zum Ziel führende Sectionsmethode des erhärteten Auges erwies sich folgende. Die Hornhaut wurde mit einer feinen Scheere rings am Rande eingeschnitten und vorsichtig abgezogen, wobei etwaiger abnormer Zusammenhang derselben mit Iris oder Flocke constatirt wurde. Dann wurde der Pupillarrand der Iris mit der Pincette erhoben und nach Feststellung etwaiger hinterer Synechien die Iris mehrfach radiär eingeschnitten und vom Ciliarkörper abgelöst. Darauf wurde die Linse auch von hinten her durch einen aequatorialen Kreisschnitt hinter dem Ciliarkörper freigelegt und durch Ablösen von der Zonula gänzlich isolirt. Nach Ermittelung der äusseren Verhältnisse von Linse und Flocke wurde die Linse auf einer ausgehöhlten Korkplatte durch einen von vorn nach hinten, senkrecht zur Oberfläche, verlaufenden Schnitt in 2 Theile getheilt; der eine Theil, die Hauptmasse der Linsenflocke enthaltend, wurde erst einige Stunden in verdünnten, dann einen Tag in absoluten Alkohol gelegt, dann in Paraffin eingebettet und zu Querschnitten verwandt. Vom anderen Theil wurde die Linsenkapsel mit dem Reste der Flocke vorsichtig abgelöst. Querschnitte der Linse und Kapsel wurden vor der Untersuchung in Haematoxylin gefärbt.

Das Gewebe der Iris wurde auf radiären Querschnitten untersucht. Von der Cornea wurde die innere Basalmembran sammt dem Epithel abgezogen und, wie die Irispräparate, in Haematoxylin gefärbt.

Veränderungen des Auges am 1. Tage nach der Discision.

I. (Mittelgrosses braunweisses Kaninchen).

Ausgiebige Discision der vordern Linsenkapsel und Zerstückelung der Linsensubstanz mit der Discisionsnadel. Operation ohne Zufälle. Kammerwasser fliesst vollständig ab. Am folgenden Tage fast keine Ciliarinjection. Pupille auf Atropin gut erweitert. Die entstandene Flocke hat sich mit ihrem einen zugespitzten Ende nach innen etwas über den Pupillarrand hinübergelegt.

Section. Nach Ablösung der Hornhaut trifft man zunächst auf ein flaches, an einer Seite birnförmig zugespitztes Coagulum, welches nur in der Mitte durch ein feines Fädchen der Hornhaut anhängt. Dasselbe ist 8,5mm lang, 6,5mm breit. Bei der Präparation löst es sich von der Linsenkapsel los und man bemerkt, dass es mit derselben durch eine ziemlich schmale, scharf begrenzte Brücke von 2,5mm Länge und 1,25mm Breite zusammenhing. Dasselbe hat also während des Lebens die vorgequollene Linsensubstanz vollständig verdeckt. Dahinter erscheint die Linse graulich getrübt, im Uebrigen hornartig durchscheinend. Die abgelöste Membran besteht mikroskopisch aus einem dichten Filz von feinen, netzförmig verbundenen Fibrinfäden mit sehr spärlichen eingelagerten weissen und etwas zahlreicheren rothen Blutkörperchen. Ihre Dicke beträgt 1—1,5mm.

Die Linsenkapsel, von der Fläche her betrachtet, zeigt nur in der Nähe des Wundrandes Veränderungen des in den übrigen Parthien normalen Epithels. Wir finden hier die Kerne abnorm gross, selten rund, meist oval oder eckig, und sehr unregelmässig angeordnet, so dass sie stellenweise weit aus einander rücken, an anderen Stellen dichter stehen und sich theilweise decken. Ihre Grösse schwankt zwischen 0,0053—0,008—0,0116—0,0145mm, während die Kerne der peripheren Zone selten 0,008mm übersteigen. Alle Kerne haben sich in Haematoxylin gleichmässig hellblau gefärbt und lassen keine besonderen Körperchen in ihrem Innern erkennen. Die Grenzen der Epithelzellen in der Nähe des Wundrandes lassen sich nur an wenigen Stellen genauer verfolgen. Hier erkennt man, dass es sich um sehr unregelmässig gestaltete, theils zackige, theils spindelförmige, zuweilen mit langen Ausläufern versehene Zellen handelt, die mitunter mehrere Kerne zu enthalten scheinen. Ihr Protoplasma ist gleichmässig fein granulirt.

Beim Ablösen der Kapsel war an dem leicht nach aussen umge-

rollten Rande der Lücke ein schmaler Streif neugebildeten Gewebes sitzen geblieben, der sich schon makroskopisch durch seine dunkle Färbung von der Kapsel abgrenzte. Dasselbe erscheint bei schwacher Vergrösserung streifig, mit vielen, in Haematoxylin sehr stark gefärbten Kernen. Bei starker Vergrösserung erkennt man, dass es aus unregelmässig gestalteten, platten Zellen zusammengesetzt ist, die sich vielfach über einander geschoben haben und meist rundliche Kerne besitzen, die 0,008—0,0116mm im Durchmesser haben (S. Fig. 3.).

Durch gesonderte Einstellung des Mikroskops kann man sich überzeugen, dass diese Zellenwucherung sich nach hinten zu über den Kapselrand continuirlich in das Epithel fortsetzt.

An Querschnitten durch die Linse an der Stelle der Discision zeigt sich, dass zwischen den etwa 1 mm weit von einander entfernten Wundrändern der Kapsel die Linsensubstanz 0,4—0,6 mm weit hervorgedrungen ist. Im Innern lässt sie meist noch wohl erhaltene Linsenfasern erkennen, während an der Oberfläche, da wo die oben erwähnte Fibrinkappe ihr aufgesessen hatte, fast nur amorphe Zerfallsproducte von Linsensubstanz neben grösseren und kleineren Myelintropfen zu bemerken sind. Die homogene Kapsel ist beiderseits scharf abgeschnitten, auf der einen Seite hat sie sich nach aussen leicht umgerollt. Ihr Epithel ist überall deutlich zu verfolgen und man kann constatiren, dass es continuirlich in eine um das Doppelte bis Dreifache dickere Lage eines aus übereinandergeschichteten Lamellen bestehenden, streifigen Gewebes mit zahlreichen, in Haematoxylin intensiv gefärbten Kernen übergeht, welches zwischen den zerfallenen Linsenmassen und der Fibrinkappe liegt. Die Kerne dieses Gewebes haben, von der Kante gesehen, dieselbe Grösse wie die der Kapselepithelien (S. Fig. 1 und 2.). Wie weit diese Schicht nach der Mittellinie zu reicht, lässt sich leider nicht mehr genau constatiren, nachdem sich die Fibrinmembran von der Linsenflocke abgelöst hatte. In einer Entfernung von 0,2mm vom Kapselwundrand war meist nichts mehr von ihr zu entdecken. Hie und da sind auf der Aussenseite der Linsenkapsel sowie des zelligen Gewebes noch Reste von Fibringerinnung sitzen geblieben. An einem der Querschnitte durch die Linse erkennt man, wie das Kapselepithel 0,05mm vom Kapselwundrand entfernt eine Strecke weit nicht, wie anderwärts, in einfacher Lage liegt, sondern dass hier mehrere Kerne übereinander liegen, trotzdem der Schnitt nicht schräg geführt worden war.

Das Gewebe der Iris bietet keine Abnormität dar. Das Epithel

der Descemet'schen Haut zeigt überall bedeutende Grösse der Kerne und vielfach bisquitförmige Gestalt derselben.

II. (Mittelgrosses graubraunes Kaninchen).

Ausgiebige Discision mit der Discisionsnadel nach Erweiterung der Pupille durch Duboisin. Kammerwasser fliesst vollständig ab, Pupillen werden eng. Eine Viertelstunde später Trübung im Bereich des ganzen Pupillargebiets. Kammerwasser zum Theil wieder angesammelt. Iris hängt mit der Einstichsöffnung der Hornhaut zusammen. Am folgenden Tage war die Pupille gleichmässig erweitert; die Flocke 3mm breit, 5mm lang, hing durch ein dünnes Fädchen mit der Hornhautnarbe zusammen und zeigte hinten oben einen feinen Pigmentsaum.

Section. Die mit der Flocke sich im Zusammenhang ablösende Linsenkapsel bot ein von dem vorigen Fall etwas abweichendes Bild dar. Nirgends zeigte sich deutlich das Vorhandensein jener dunkeln, kernreichen Schicht am Rande der Kapselwunde. Dementsprechend zeigten die der Wundstelle benachbarten Epithelien auch keine wesentlichen Grössen- oder Gestaltsabnormitäten. Sie enthalten ein stark granulirtes Protoplasma und einen grossen, runden, häufiger ovalen, granulirten Kern mit mehreren glänzenden Körperchen. Stellenweise erscheinen die ovalen Kerne mit einer gewissen Regelmässigkeit reihenweise angeordnet, so dass sie mit ihrem längsten Durchmesser gegen die Discisionsstelle hinsehen und in dieser Richtung hintereinander stehen (S. Fig. 4.).

Veränderungen des Auges am 2. Tage nach der Discision.

III. (Mittelgrosses braunweisses Kaninchen).

Ausgiebige Discision der vordern Linsenkapsel und Zerstückelung der Linsensubstanz mit der Discisionsnadel. Kammerwasser fliesst vollständig ab. Verlauf ohne circumcorneale Injection und Irishyperämie. Einige bald nach der Operation entstandene hintere Synechien lösen sich am 1. Tage. Am 2. Tag ist die Pupille gleichmässig erweitert, die Flocke ist rundlich, misst 6—7 mm im Durchmesser und reicht bis an die hintere Hornhautfläche. An einigen Stellen derselben sind kleine braune Pigmentfleckchen zu bemerken. Ihre Oberfläche ist im Allgemeinen glatt, nur an den Rändern etwas zerklüftet. Hinter ihr ein Streifen weisslicher Corticaltrübung, der die Flocke etwa 1mm überragt. Der übrige Theil der Pupille lässt sich vollkommen mit dem Spiegel durchleuchten.

Section. Die abgelöste Linsenkapsel zeigt nach der Färbung mit Haematoxylin schon dem blossen Auge Verschiedenheiten in der Intensität der Färbung der einzelnen Parthien (S. Fig. 7. A.). Eine aequatoriale dunkle Zone ist scharf von einer der Discisionsstelle benachbarten hellen Zone unterschieden. Das Grössenverhältniss der hellen zur dunkeln Zone ist etwa 3 : 2. In der äusseren Hälfte der hellen Zone sieht man makroskopisch eine leicht wellenförmige Linie dem Wundrand etwa parallel verlaufen, deren Abstand von letzterem 0,7—2,0mm beträgt. Mikroskopisch sieht man entsprechend der Differenz in der Tinction eine sehr bedeutende Verschiedenheit in der Beschaffenheit des Epithels der verschiedenen Regionen. Während die dunkle, aequatoriale Zone die gewöhnliche Zeichnung des Kapselepithels in dieser Gegend darbietet, sehr dicht stehende Kerne von 0,004 — 0,006mm und verhältnissmässig kleine, meist polygonale Zellen von 0,006—0,008mm, finden sich in der hellen pupillaren Zone beträchtlich grössere Zellen von 0,014—0,02—0,025mm mit Kernen von 0,006—0,008—0,01mm. In der hellen Zone zeigen die Zellen ein feinkörniges Protoplasma und sind meist nicht regelmässig polygonal, sondern nach einer Seite verschoben, zackig, mit langen Ausläufern. Am unregelmässigsten wird ihre Gestalt in der Nähe des Wundrandes bis zu der Grenze gegen die auch hier deutlich zu erkennende dunkel gefärbte zellige Neubildung. Die Kerne sind kreisförmig oder elliptisch, mit deutlicher Membran, fein granulirt und enthalten meist 3—10 glänzende Körperchen. Die helle Färbung dieser Zone erklärt sich einfach daraus, dass die Kerne, die sich allein gefärbt haben, trotz ihrer Grösse doch weiter auseinander stehen als in der aequatorialen Zone, weil die Zellen, in denen sie enthalten sind, bedeutend grösser sind.

Der im Mittel 0,12—0,2mm breite dunkle Strich in der äusseren Hälfte der hellen Zone entsteht zum Theil dadurch, dass sich hier wieder kleinere Zellen in grösserer Anzahl vorfinden und ihre Kerne in Folge dessen dichter zusammenstehen, trotzdem sie meist nur von der Grösse der Kerne in der Aequatorialzone sind. Hie und da finden sich aber auch im Bereich des dunkeln Strichs grosse Zellen mit grossen Kernen. Ausserdem fallen sehr viele Zellen sofort dadurch auf, dass sie nicht einen gewöhnlichen Kern, sondern einen ganz eigenthümlich gestalteten, in Haematoxylin sehr intensiv gefärbten Körper in ihrem Innern beherbergen. Einmal finden wir grosse, scharf contourirte, rundliche oder elliptische Zellen von 0,01—0,015—0,02mm im Durchmesser mit einem oblongen oder runden oder unregelmässig gestalteten Körper, der durch viele ihm aufsitzende

grobe schwarze Körner ein eigenthümlich stachliges Aussehen erhält. Die mehr oblongen stäbchenförmigen Körper dieser Art sind 0,006mm lang, 0,002mm breit, die runden, einem Stechapfel mit kuglig angeschwollenen Stacheln gleichenden Körper haben einen Durchmesser von 0,006mm. Andere der grossen Zellen beherbergen zwei stäbchenförmige Körper von derselben Grösse, die in geringem Abstand von einander (0,002—0,008mm) stehen und deren einander entgegengerichtete Seiten sich häufig feine Ausläufer zusenden, so dass sie bisweilen fast wie zwei in einander gesteckte Bürsten aussehen.

Ferner sieht man kleine Zellen von 0,01—0,015mm im Durchmesser, die immer zu zweit, dicht neben einander oder durch wenige andere Zellen getrennt stehen und einen stäbchenförmigen Körper von dem Aussehen und den Dimensionen der oben beschriebenen enthalten. Einige dieser kleinen Zwillingszellen zeigen auch einen runden Kern, der den normalen Epithelkernen gleicht, sich aber intensiver gefärbt hat (S. Fig. 7. B. und Fig. 8). Ob neben diesen eigenthümlichen Körpern noch besondere Kerne existiren oder ob jene Bildungen nur durch Veränderung des alten Kernes entstehen, liess sich an den vorliegenden Präparaten nicht mit Sicherheit entscheiden.

Vereinzelt kommen die beschriebenen Zellformen auch in der hellen Zone zwischen dunklem Strich und Kapselwundrand vor, sowohl die grösseren Zellen mit einem oder zwei stachligen Körpern als auch die kleinen Zwillingszellen mit je einem stachligen Körper oder dunklem Kern. Gänzlich vermisst werden sie dagegen in dem Theil der hellen Zone, der zwischen Strich und aequatorialer dunkler Zone gelegen ist.

Am Rande der Kapselwunde finden wir das Aussehen des Epithels ganz analog dem, wie wir es schon am ersten Tage gesehen hatten. Die Kerne stehen unregelmässig durch- und übereinander, die Zellen werden zackig und bekommen grosse Ausläufer, bis dann wieder ziemlich scharf abgegrenzt jene mehr streifige, kernreiche Schicht beginnt, die auch am ersten Tage schon zu erkennen war, hier aber eine grössere Ausdehnung angenommen hat.

Bei den durch die Discisionsstelle der Linse angefertigten Querschnitten gelang es, die Fibrinflocke im Zusammenhang mit den übrigen Theilen zu erhalten, so dass man im Stande war, die Verhältnisse noch genauer, als bei den vorigen Versuchen zu übersehen (S. Fig. 6). Zwischen den meist gerade abgeschnittenen, stellenweise nach aussen umgerollten, im Durchschnitt 1,5 mm von einander abstehenden Kapselwundrändern hat sich eine etwa 0,3mm

hohe Schicht gequollener Linsenmasse herausgedrängt, deren oberste Lage, aus Myelinkugeln und amorpher Masse bestehend, sich in Haematoxylin nicht gefärbt hat, während darunter eine Schicht ziemlich normalen Linsengewebes mit einzelnen Myelinkugeln liegt, die eine schön blaue Farbe angenommen hat. Nach vorn folgt die stellenweise unmittelbar mit den Zerfallsmassen der Linse zusammenhängende Fibrinkappe, die eine Dicke von 0,1 — 0,3^{mm} besitzt und hie und da noch eine Strecke weit nach aussen über die Kapselwunde hinausreicht und hier der Aussenfläche der Kapsel anliegt. Mikroskopisch besteht sie aus einem dichten Fibrinfilz mit sehr spärlichen zelligen Beimengungen, hie und da etwas feinkörnigem Pigment, welches zuweilen in Lymphzellen eingeschlossen ist. Nach der Linse zu erkennt man an den meisten Präparaten eine etwas dunklere, mehr streifige Fibrinschicht, die aber sonst nichts Besonderes darbietet. In der Nähe des Kapselwundrandes liegt an der hinteren Fläche der Fibrinschicht, fest mit ihr verbunden, eine Schicht scheinbar faserigen Gewebes mit zahlreichen Kernen, welches bei näherer Untersuchung sich aus lamellös über einander geschichteten platten kernhaltigen Zellen zusammengesetzt zeigt. Man kann sie ungefähr 0,5^{mm} weit vom Kapselrand als continuirliche, in der Nähe der Kapsel das Epithel an Dicke erheblich übertreffende, weiterhin einfache Zellenschicht verfolgen, die sich gegen die Fibrinmembran deutlich abgrenzt. Auch hier lässt sich unzweifelhaft nachweisen, dass das Epithel der Kapsel continuirlich mit dem streifigen kernhaltigen Gewebe zusammenhängt. In der Nähe des Kapselwundrands finden sich mehrfach grössere Pigmentklumpen, die entweder in der Fibrinmembran oder der kernhaltigen Schicht gelegen sind. An einer Stelle sieht man ein kleines Fragment homogener Kapselmembran mit umgerollten Enden mitten in der ringsum unveränderten Linsensubstanz liegen, welches offenbar bei der Operation abgerissen und durch das Instrument tief in die Linse versenkt war. Ein gutes Beispiel, wie gering die Reaction der Linsensubstanz selbst gegen Traumen sein muss, indem sich an einer Stelle, bis zu welcher ohne Zweifel die Nadel gedrungen sein musste, gar keine Veränderungen in den Linsenelementen vorfanden.

Das Gewebe der Iris bietet keine Besonderheiten dar. Die Epithelzellen der Descemet'schen Membran zeigen ebenfalls nichts Abnormes, ausser grossen, vielfach bisquitförmigen Kernen.

Veränderungen des Auges am 3. Tage nach der Discision.

III. (Grosses gelbweisses Kaninchen).

Discision der vorderen Linsenkapsel und Zerstückelung der Linsensubstanz mittelst der Discisionsnadel. Wegen heftiger Bewegung des Thieres konnten nur 2 Schnitte in die Linse gemacht werden. Verlauf ohne Entzündung. Pupillarrand ringsum frei. Die Flocke ist dreieckig, nur ca 2,5^{mm} breit, ragt wenig in die vordere Kammer vor und hängt weder mit der Iris noch mit der Hornhaut zusammen. An ihrem vorderen Rande ein kleines Pigmentpünctchen. Linse im Uebrigen völlig klar.

Section. Die Linsenkapsel, die sich im Zusammenhang mit der halbirten Flocke ablösen lässt, zeigt im Ganzen ähnliche Veränderungen des Epithels, wie wir sie am 2. Tage nach der Discision gesehen haben. Auch hier scheidet sich nach der Färbung makroskopisch von einer dunkleren aequatorialen eine hellere mehr pupillare Zone ab, und in letzterer bemerkt man einige unregelmässige, verwischte dunkle Linien, in verschiedener Entfernung vom Kapselwundrand, im Allgemeinen ihm parallel verlaufend. Mikroskopisch zeigt sich, dass die diesen Linien entsprechenden Parthien des Kapselepithels aus ganz ähnlichen Elementen zusammengesetzt sind, wie wir sie am zweiten Tage gefunden haben. Die Mehrzahl der Epithelien sind klein und haben einen runden, schwach gefärbten Kern von der Grösse der aequatorialen Kerne. Dazwischen finden sich dann vereinzelt jene grossen, scharf contourirten, stark granulirten Zellen mit den geschilderten intensiv tingirten Gebilden im Innern. Sehr häufig zeigen hier die runden, höckrigen Körper ein helles Centrum; ferner trifft man Gebilde, die man sich einfach durch Halbirung eines stechapfelförmigen Körpers und Auseinanderrücken der beiden Hälften entstanden denken könnte. Auch hier sieht man nicht mit Bestimmtheit noch besondere Kerne in den die körnigen Gebilde enthaltenden Zellen. Ausser den grossen Zellen sieht man viele kleine Zwillingszellen mit stäbchenförmigen oder kugligen, mehr oder weniger höckrigen Körpern.

Die Menge dieser auffallenden Gebilde ist im Ganzen dieselbe, wie im vorigen Fall. Dagegen ist ihr Verbreitungsbezirk ein ausgedehnterer und nicht, wie dort, fast allein auf das Gebiet des makroskopisch wahrzunehmenden dunkeln Striches beschränkt. Am Kapselwundrand finden wir hier in grosser Ausdehnung die faserig erscheinende zellige Neubildung. An einer Stelle ist dieselbe auch

etwas nach aussen über den Kapselrand hinüber gewuchert. Hier kann man sehr gut erkennen, wie sie aus langen, spindelförmigen kernhaltigen Zellen zusammengesetzt ist, die mehrfach übereinander liegen und zuweilen feine fadenförmige Fortsätze eine Strecke weit über die Aussenfläche der Kapsel hinschicken.

Die Betrachtung des Kapselepithels ist an vielen Stellen dadurch etwas gestört, dass sich auf der Hinterfläche desselben eine mosaikartige Gerinnungsschicht gebildet hat. Doch lassen sich die Verhältnisse durch dieselbe trotzdem meist noch gut erkennen.

Auf Querschnitten durch die Discisionsstelle der Linse lässt sich nachweisen, dass die zellige Wucherung, die auch hier continuirlich mit dem Kapselepithel zusammenhängt, von beiden Seiten her in der Mitte zusammengestossen ist und jetzt eine gleichmässige Lage, etwas dicker, als die homogene Kapsel, zwischen der 2—3 mal stärkeren Fibrinschicht und der jetzt schon völlig abgeflachten Linse darstellt. Die Linse zeigt an dieser Stelle sehr viel grosse Myelinkugeln, sonst geringe Veränderungen. Die Fibrinschicht stellt ein sehr zellenarmes, hie und da kleine Pigmentkörnchen enthaltendes, feines Fibrinnetz dar (S. Fig. 9.).

V. (Mittelgrosses graubraunes Kaninchen).

Ausgiebige Discision mittelst der Discisionsnadel nach Erweiterung der Pupille durch Duboisin. Verlauf ohne Entzündung. Der Pupillarrand der Iris hängt anfangs in ziemlicher Ausdehnung am Rande der 5mm langen, 3,5mm breiten Flocke fest, wird aber im Verlauf etwas freier. Die Flocke hängt auch mit der Einstichsnarbe der Hornhaut durch ein feines Fädchen zusammen.

Die Section ergiebt mikroskopisch im Ganzen denselben Befund an der Linsenkapsel, wie im vorigen Fall. Auffallend war nur, dass die meisten der grossen Zellen mit den eigenthümlichen Körpern sowie der kleinen Zwillingszellen vakuolär degenerirt waren. Statt von gleichmässigem, granulirtem Protoplasma fanden sich die Zellen von mehreren glänzenden, grösseren oder kleineren Blasen erfüllt, die die dunkel gefärbten Körper oft fast ganz bedeckten. In den übrigen Epithelzellen fanden sich keine solchen Vakuolen. Im Zusammenhang mit dieser eigenthümlichen Veränderung steht vielleicht, dass die Linsenkapsel schon sehr früh untersucht wurde, nachdem die Müller'sche Flüssigkeit erst wenige Tage auf sie eingewirkt hatte.

Veränderungen des Auges am 4. Tage nach der Discision.

VI. (Grosses gelbweisses Kaninchen).

Ausgiebige Discision der vorderen Linsenkapsel mittelst der Discisionsnadel und Zerstückelung der Linsensubstanz. Im Verlauf geringe Ciliarinjection und Irishyperämie. Die Flocke ist unregelmässig rundlich, 5—7^{mm} im Durchmesser, ihre Oberfläche höckrig. Sie hängt mit der Iris durch eine 1^{mm} breite Synechie und mit der Hornhaut durch 2 Fäden zusammen.

Section. Die Linsenkapsel zeigt keine so auffälligen Färbungsunterschiede mehr, wie in den vorigen Tagen. Mikroskopisch sieht man das Epithel fast überall normal, selbst in der Nähe des Wundrandes. Nur noch ganz vereinzelt finden sich Zellen mit dunkel tingirten stachligen Körpern von der Art der oben beschriebenen.

Der Querschnitt durch die Linse an der Discisionsstelle zeigt, dass die besonders in der Nähe des Kapselwundrands eine ziemliche Dicke erreichende Fibrinschicht von der Linsensubstanz überall durch eine streifige, kernreiche Schicht von wechselnder Dicke getrennt ist, die mit dem Kapselepithel zusammenhängt und zuweilen das Dreifache der Dicke der homogenen Kapsel erreicht, zuweilen nur aus wenigen Zellen besteht. Hie und da ist sie in unregelmässiger Weise durch das Fibrin hindurchgewuchert, indem sie Inseln von Fibrin zwischen sich lässt. Das Fibrin ist sehr zellenarm, nach vorn feinnetzig, der Zellenschicht zunächst dunkler, mehr streifig (S. Fig. 5.). An der Linsenoberfläche finden sich wenige Veränderungen, amorphe Zerfallsmassen ohne Myelinkugeln.

Die Iris zeigt Gefässausdehnung und leichte zellige Infiltration.

Die späteren Stadien nach der Kapselverletzung.

Die in den ersten Tagen nach der Verletzung der Linsenkapsel aufgetretenen Bildungen, die Fibrinschicht, die zellige Schicht zwischen Linse und Fibrin, die Veränderungen an der Linsenoberfläche und dem Kapselepithel sehen wir von jetzt an entweder längere Zeit stationär bleiben und nur langsam sich verkleinern oder rasch verschwinden. Letzteres gilt von den Erscheinungen, die wir im Kapselepithel beobachten, ersteres von den übrigen Veränderungen. Es sei deswegen fortan gestattet, die auf die späteren Stadien bezüglichen Fälle und Be-

funde, da sie uns nicht wesentlich Neues bieten können, nur kurz anzuführen.

7 Tage nach Extraction eines Kapselstücks.

VII. u. VIII. (Grosses weisses Kaninchen).

Beiderseits Extraction eines Kapselstücks mit dem Serre-tèle. *R.* Auge. Nach der Operation ein kleiner Bluterguss in der vorderen Kammer. Im weiteren Verlauf erhebliche Irido-Keratitis und Bildung eines dicken, hypopyonähnlichen Fibrinniederschlags in der vorderen Kammer. Flocke 6—7^{mm} im Durchmesser, dahinter starke Cortikaltrübung. Im Glaskörper eine eitrige Infiltration. Retina verdickt. Iris sehr hyperämisch und stark mit kleinen Rundzellen infiltrirt. Das Kapselepithel blieb beim Abziehen der Kapsel an der Linse sitzen und konnte deshalb nicht untersucht werden. Die Fibrinschicht der Flocke ist sehr reich an rothen und weissen Blutkörperchen, etwa doppelt so dick, wie die homogene Kapsel. Zwischen ihr und Linse eine etwa ebenso dicke Schicht dichtgedrängter platter Zellen. Die Hornhaut stark kleinzellig infiltrirt. Stückchen der Descemet'schen Membran, in Haematoxylin gefärbt, bieten ein sehr unregelmässiges Aussehn der Epithelzellen dar. Die Mehrzahl derselben ist von der gewöhnlichen Gestalt und Grösse, ihre Kerne sind aber ungewöhnlich gross, alle mehr oder weniger bisquitförmig eingeschnürt. Zwischen diesen Epithelien sieht man stellenweise sehr dicht kleine granulirte Zellen von der Grösse der Lymphkörperchen eingelagert, die meist zu Zweit oder zu Dritt eine kleine Gruppe bilden und frei in einer von den benachbarten Epithelien begrenzten Lücke zu liegen scheinen.

L. Auge. Verlauf unter mässiger Irishyperämie und Ciliarinjection. Flocke kreisrund, 7^{mm} im Durchmesser. Das angrenzende Epithel der Linsenkapsel zeigt im Ganzen die regelmässige Zeichnung. Nur hie und da stehen die Kerne etwas weiter auseinander, als gewöhnlich. Das Epithel der Descemet'schen Membran zeigt durchweg eine auffallende Grösse der Kerne und ungewöhnliche, längsovale oder bisquitförmige Gestalt derselben. Die kleinsten Kerne messen 0,006^{mm} im Durchmesser, die grössten bisquitförmigen haben bei einer Breite von 0,004—0,006^{mm} eine Länge von 0,01—0,015^{mm}. Ausserdem fällt auf, dass sich hie und da einzelne Kerne stärker in Haematoxylin gefärbt haben, als die übrigen. Bei manchen Epithelien hat sich auch das Protoplasma stärker tingirt. Endlich sieht man in mehreren Zellen intensiv gefärbte, theils

rundliche, theils unregelmässig gestaltete, glänzende Körper liegen, die etwa die halbe Grösse der Zellkerne haben und diese oft ganz zur Seite drängen. Auffallend ist ferner, dass die Kerne an einzelnen Stellen weit auseinander stehen, an anderen dichter zusammenrücken.

12 Tage nach der Discision.

IX. (Mittelgrosses weisses Kaninchen).

Ausgiebige Discision und Zerstückelung der Linsensubstanz mit der Discisionsnadel. Am folgenden Tag grosse, stark vorquellende Flocke, welche die Pupille fast ganz ausfüllt und nach unten mit dem Pupillarrand adhärent ist. Sehr geringe Ciliarinjection und Irishyperämie. Nach 12 Tagen: Keine Injection mehr. Die Flocke stellt einen 8^{mm} langen, sehr schmalen, nur in der Mitte bis 1^{mm} breiten Streifen dar, der quer durch das Pupillargebiet läuft, an einem Ende mit dem Pupillarrand und durch ein Fädchen mit der Einstichsnarbe der Hornhaut verwachsen ist.

Section: Kapsel stellenweise aufgerollt. Die von der zelligen Schicht gebildete Kapselnarbe sehr dünn. Soweit sich constatiren lässt, ist über derselben keine Fibrinschicht vorhanden. Im Kapselepithel finden sich nur in der Nähe des Kapselwundrands einzelne grössere längsovale, zuweilen bisquitförmige Kerne. Sonst keine Abnormität. Die obersten Linsenschichten enthalten viel Myelintropfen zwischen den Linsenfasern und hie und da rothe Blutkörperchen, die jedenfalls durch die Kapselwunde in die Linse gedrungen sind.

18 Tage nach der Discision.

X. XI. (Mittelgrosses hellbraun gefleckte Kaninchen).

Beiderseits ausgiebige Discision und Zerstückelung der Linsensubstanz mit der Discisionsnadel. Geringe Reaction. Bildung von vorderen und hinteren Synechien der keinen grossen Umfang erreichenden Flocke.

18 Tage nach der Discision: *L.* Auge. Keine Injection. Flocke unregelmässig buchtig, 3—4^{mm} im Durchmesser, mit dem hinteren Theil des Pupillarrandes zusammenhängend. Dahinter ganz geringe Corticaltrübung. Mit dem Spiegel ist das ganze Pupillargebiet ausser der Flocke zu durchleuchten. Section. Ein Querschnitt durch die Kapselnarbe zeigt eine sehr stark streifige, kernhaltige Schicht, 2—3 mal so dick, als die homogene Kapsel, und davor eine etwas schmälere Fibrinschicht, deren hinterste Lage ziemlich dunkel ist.

R. Auge. Keine Injection. Flocke 6mm lang, 4—5mm breit, hinten unten mit dem Pupillarrand adhärent. Hinter ihr ganz zarte Corticaltrübungen, die sich mit dem Spiegel durchleuchten lassen.

Section: In der Kapselnarbe dieselben Verhältnisse wie *l.* Im Kapselepithel findet sich hier die Andeutung einer ganz ähnlichen Zone, wie wir sie in den ersten Tagen nach der Discision gesehen haben, sehr dicht stehende kleine Zellen mit kleinen runden Kernen, vereinzelte grosse Zellen mit stark gefärbtem rundem oder oblongem höckrigem Kern und kleine, ein analoges Gebilde enthaltende Zwillingszellen. Das auffällige Vorhandensein dieser Gebilde so lange Zeit nach der Discision, die wir vom vierten Tage an ganz vermisst hatten, erklärt sich vielleicht dadurch, dass vor Enucleation des Auges das Kammerwasser behufs chemischer Prüfung wiederholt mittelst einer durch die Hornhaut eingeführten feinen Stichkanüle aus der vorderen Kammer entleert worden war.

XII. (Mittelgrosses graubraunes Kaninchen).

Ausgiebige Discision und Zerstückelung der Linsensubstanz mit der Nadel. Verlauf mit geringer circumcornealer Injection. Flocke anfangs 5,5mm hoch, 4mm breit, zieht sich in 18 Tagen bis auf eine 2mm breite, mehrere Millm. lange Narbe zusammen. Die Flocke zeigt Pigmentfleckchen, von gelösten Synechien herrührend. Ueber und unter ihr zarte Corticaltrübungen, die sich gut mit dem Spiegel durchleuchten lassen. Section. Kapselepithel im Ganzen normal. Die Kapsel hat sich meist spiralig aufgerollt und zwischen ihren freien Enden sieht man eine etwa dreimal so dicke Lage eines faserigen kernhaltigen Gewebes. Hie und da auch Reste einer feinen Fibringerinnung.

Betrachten wir die beschriebenen einzelnen Stadien nach der Kapselverletzung jetzt im Zusammenhange, so sind wir im Stande, uns ein ziemlich vollständiges Bild von den pathologisch-anatomischen Vorgängen zu machen, die sich hier abspielen. Als unmittelbare Folge des Eingriffs sehen wir die Schnittränder der elastischen Kapselmembran sich retrahiren, auch wohl leicht nach aussen aufrollen. Stücke der Kapselsubstanz können ganz losgerissen, durch die Nadel tief in die Linsensubstanz hinein versenkt werden und hier ohne Reaction von Seiten der umgebenden Linsensubstanz liegen bleiben. Entsprechend der Ausdehnung, in welcher die Linsensubstanz von der Kapsel ent-

blösst ist, bekommt das Kammerwasser Zutritt zu den oberflächlichen Schichten der Linse und regt in den Linsenfasern Veränderungen regressiver Natur an, die in Quellung, moleculärer Trübung, Zerfall derselben und Bildung von Myelinkugeln bestehen. Wenn die Nadel stärkere Zerstörungen im Innern der Linse angerichtet hat, sehen wir auch hier ähnliche Veränderungen eintreten. Mit dem Kammerwasser gelangt ausnahmsweise auch sonstiger Inhalt der vorderen Augenkammer zwischen die Elemente der vorquellenden Linsensubstanz, weisse und rothe Blutkörperchen, Gerinnungsproducte, Pigmentkörnchen. Die gequollenen Linsenmassen drängen sich zwischen den Kapselwundrändern mehr oder weniger tief in die vordere Kammer hervor, selbst bis zur Berührung mit der Hornhaut.

Abgesehen von diesen rein mechanischen und chemischen Folgen der Kapselverletzung, wesentlich bedingt durch die Quellungsfähigkeit der Linsensubstanz im Kammerwasser, zeigt sich aber auch schon früh, möglicherweise gleichzeitig, eine Reaction des Auges auf die Veränderungen, die in ihm Platz gegriffen haben, in der Bildung eines dicken Fibrinniederschlages mit sehr wenig zelligen Elementen, der die vorgequollene Linsenflocke vollständig zudeckt und die Linse vor weiterer Einwirkung des Kammerwassers schützt. Da die Fibrinhaut immer am Frühsten angetroffen wird, so liegt die Vermuthung nahe, dass sie kurz nach der Operation, sobald sich etwas Kammerwasser wieder angesammelt hat, aus diesem abgeschieden wird, zumal sich chemisch leicht nachweisen lässt, dass dasselbe bald nach einfacher Paracentese der vorderen Kammer und mehr noch nach Kapselverletzung einen bedeutend stärkeren Eiweissgehalt annimmt.

Zwischen die Fibrinschicht und die in Zerfall begriffenen Linsenmassen schiebt sich dann schon am ersten Tage ein neugebildetes Gewebe aus dicht übereinander geschichteten platten Zellen ein, das mit dem Kapselepithel zusammenhängt und im Laufe der nächsten Tage von allen Seiten her der Mitte entgegenwächst, um je nach der Grösse des Defects früher oder später die ganze Kapsellücke auszufüllen. Bei einer Kapselwunde

von mässiger Ausdehnung sahen wir schon am dritten Tage diese Vereinigung vollzogen, und die zellige Neubildung trennte dann als gleichmässig dicke Lage das Fibrin von der Linse. Gleichen Schritt haltend mit dieser Gewebsneubildung sehen wir im Kapselepithel Vorgänge sich abspielen, die wir ohne Zweifel als Proliferationserscheinungen ansprechen müssen. In dem einen Fall (II), wo wir noch keine neugebildete Substanz nachweisen konnten, hatten wir ein früheres Stadium vor uns, und dementsprechend fanden sich auch im Kapselepithel geringe Veränderungen vor, die vielleicht hier nur auf directe Einwirkung des Kammerwassers zu beziehen sind. Die Zellen sind stark granulirt, mit ziemlich grossen, ebenfalls granulirten Kernen, die mehrere glänzende Körperchen enthielten, wie sie im normalen Epithel sonst vermisst wurden.

In dem anderen Fall (I) war die zellige Neubildung an der Wundstelle schon in ziemlicher Ausdehnung vorhanden, und hier fanden sich in dem angrenzenden Epithelbezirk auch schon sehr deutliche Veränderungen. Die Zellen haben sich vergrössert, vielfach unregelmässige Gestalten angenommen und Fortsätze ausgeschickt, ihre Kerne sind gross und weichen ebenfalls oft von der normalen rundlichen Form ab. Eigentliche Theilungsvorgänge sieht man dabei nicht deutlich, sondern es macht mehr den Eindruck, als ob die Kerne und das Zellprotoplasma sich nur aufgebläht hätten, um ein Vorschieben der benachbarten Epithelmassen nach der Stelle des Defects zu bewirken.

Am Wundrand setzt sich dann gegen das Epithel das aus mehrfach übereinanderliegenden, platten, im Querschnitt spindelförmigen, kernhaltigen Zellen zusammengesetzte Gewebe ab, dessen Bestandtheile unverkennbar übereinandergeschobene, abgeplattete Epithelzellen sind.

Am 2. Tage tritt ausser diesen Veränderungen des Epithels, die hier, entsprechend dem Vorrücken der Neubildung sich über einen noch grösseren Theil der Kapsel erstrecken, beträchtlich entfernt vom Wundrand ein eigenthümlicher, anfangs ziemlich scharf begrenzter Proliferationsbezirk auf, in dem wir unzweifelhafte Zelltheilungsvorgänge finden. Zwischen sonst wenig ver-

änderten Epithelien sehen wir hier Zellen auftreten, die uns durch ihren eigenthümlichen Inhalt sofort auffallen. Diese sind: 1. Grosse, granulirte, scharf contourirte Zellen mit einem sehr dunkel sich färbenden, kugligen oder oblongen, mehr oder weniger mit kleinen Höckern besetzten Gebilde. 2. Grosse Zellen mit zwei oblongen oder unregelmässigen, nahe zusammenstehenden, häufig durch feine Fäden verbundenen höckrigen Körpern. 3. Kleine, ebenfalls scharf contourirte Zellen, die immer zu zweit dicht nebeneinander stehen und einen dunklen stachligen Körper enthalten. 4. Kleine Zellen mit kleinen runden Kernen, die Hauptmasse des Proliferationsbezirks bildend.

Wenn es auch gewagt scheint, aus einzelnen herausgerissenen fertigen Stadien die Genese eines Processes beurtheilen zu wollen, den wir nicht unter den Augen haben verfolgen können, so dürfen wir doch umsomehr eine Deutung desselben versuchen, als ganz ähnliche Bildungen schon von anderen Beobachtern gesehen worden sind, die zum Theil in der günstigen Lage waren, die Entwicklung derselben während des Lebens untersuchen zu können. Eberth[1]) (l. c. S. 524 ff.) ätzte die Cornea eines Kaninchens $1^1/_2$—2 Minuten mit dem Chlorzinkstift, oder er entfernte bei Fröschen nach Eröffnung der vorderen Kammer einen Theil des Endothels der hinteren Hornhautfläche mit einem hakenförmig gekrümmten Glasstäbchen und fand ungefähr 3 Tage nach dieser Operation in einiger Entfernung von dem Epitheldefect eigenthümliche körner- und fadenhaltige Zellen, von denen er annimmt, dass sie in Beziehung zu dem Regenerationsprocess stehen. Seine körnerhaltigen Zellen stimmen mit den oben beschriebenen Gebilden im Epithel der Linsenkapsel fast völlig überein. Er beschreibt sie als Zellen mit kernähnlichen, rundlichen oder elliptischen Körpern, etwas grösser, wie der Nucleus der gewöhnlichen Epithelien, die aus einem Haufen glänzender Körperchen bestehen, und Zellen mit einem unregelmässigen,

1) Eberth, C. J., Ueber Kern- und Zelltheilung. Archiv für pathologische Anatomie und für klinische Medicin von R. Virchow. Bd. LXVII. 4. Heft. Berlin 1876.

zackigen, sternförmigen, glänzenden Körper, halb so gross etwa, wie der frühere Kern, dessen Strahlen und Zacken bald kurz und plump sind, bald feine, an den Enden mit kleinen Anschwellungen versehene Fäden bilden. Diese aus dem Kern abgeschiedene Körner- und Fadenmasse nimmt die Gestalt einer biconvexen Linse oder einer Kugel aus meridional angeordneten Stäbchen- und Körnerreihen an, trennt sich durch aequatoriale Spaltung in 2 Halbkugeln, die durch feine Fäden noch mit einander zusammenhängen und die sogen. Faserkörbe darstellen.

Ganz analog sind die Beobachtungen Strassburger's[1]), der das Auftreten körner- und fadenförmiger Gebilde in den Kernen als einen bei der Zelltheilung sehr häufigen Vorgang nachwies und die sich anschliessenden Veränderungen bei Pflanzen und niederen Thieren während des Lebens beobachtete. Nach Strassburger erscheint in dem Aequator des veränderten Kerns eine aus glänzenden Stäbchen und Körnern gebildete Platte, die sich später spaltet. Diese „aequatoriale Stäbchenplatte" entspricht der aus dem Kern abgeschiedenen Körner- und Fadenmasse Eberth's, aus der sich dann die Faserkörbe entwickeln. Die beiden Faserkörbe rücken dann nach Eberth immer mehr auseinander, und jeder derselben wandelt sich in einen ovalen, etwas zackigen, von einem hellen Hof umgebenen Körper um, den neuen Kern. Die Zelle zeigt erst eine auffällige Betheiligung an der Vermehrung der Kerngebilde, wenn die Faserkörbe beginnen, sich zu verdichten und in zackige Körperchen umzuwandeln. Dann tritt eine seichte, quere Einschnürung in der Mitte der verlängerten Zelle hervor, wodurch diese zunächst guitarrenförmig wird. Der dünne, die beiden Zellhälften verbindende Stiel verschmächtigt sich, und endlich trennt sich die Zelle in 2 Hälften. Oder die Theilung beginnt mit einer ganz schmalen ringförmigen Einschnürung, die als feine Linie oder Scheidewand die Zelle zu halbiren scheint (l. c. S. 530).

Aehnliche Bildungen sind auch von anderen Beobachtern

---

1) Strassburger, E., Ueber Zellbildung und Zelltheilung. Jena 1876.

beschrieben worden, so von Mayzel[1]), v. Ewetzky[2]), Bogoslavskoy[3]) u. A.

In analoger Weise können wir uns die im Linsenepithel auftretenden Gebilde deuten. Die runden oder oblongen, dunklen, körnigen Körper der grossen Zellen stellen das erste Stadium der der Zelltheilung vorausgehenden Kernveränderung dar. Später sehen wir in den grossen Zellen zwei stachlige Körper dicht nebeneinander stehen, die zuweilen ganz den von Eberth beschriebenen Faserkörben gleichen. Diese Gebilde rücken dann weiter auseinander und die grosse Zelle zerfällt schliesslich in zwei kleine, deren jede einen anfangs noch unregelmässig stachligen, später rundlichen Körper enthält. Der Vorgang der Zelltheilung selbst liess sich nie beobachten.

Am dritten Tage kann die zellige Neubildung zwischen Fibrinschicht und der schon stark abgeplatteten Linsenflocke schon ihren Abschluss erreicht haben, wenn der Kapseldefect nicht zu gross war. Im Kapselepithel finden wir noch dieselben Proliferationsvorgänge wie am Tage zuvor, aber die Grenze der Kernwucherungszone ist nicht mehr so scharf gezogen. Von jetzt ab wird die Epithelproliferation sparsamer und versiegt dann rasch ganz, so dass man nach dem vierten Tage nach der Kapselverletzung meist nichts mehr von jenen auffallenden Gebilden findet. Nach und nach stellt sich auch die regelmässige Zeichnung des dem Kapselwundrand benachbarten Epithels wieder her.

Der ganze Process der hier stattfindenden Gewebsneubildung vom Epithel aus ist demnach so aufzufassen, dass sich zunächst nur die dem Wundrand unmittelbar anstossenden Zellen betheiligen, und zwar, wie es scheint, weniger durch eigentliche Zelltheilungsvorgänge, als durch Vergrösserung, Aufblähung und

---

1) Mayzel, W., Ueber eigenthümliche Vorgänge bei der Theilung der Kerne in Epithelzellen. Centralblatt f. d. med. Wissensch. No. 50. 1875.

2) v. Ewetzky, Ueber das Endothel der Membrana Descemeti. A. d. pathol. Institut in Zürich. 1875.

3) Bogoslavskoy, Ueber Regeneration der terminalen Hornhautnerven. Virchows Archiv Bd. LXV. 1875.

Uebereinanderschieben der Epithelien und ihrer Kerne. Dieser Process schreitet nach aussen fort und verleiht der ganzen Zone nach der Färbung mit Haematoxylin ein helles Aussehen. Nach einer gewissen Leistung ist aber die Ausdehnungsfähigkeit des Protoplasmas der Epithelzellen erschöpft und es tritt eine anfangs scharf begrenzte Proliferationszone, räthselhafter Weise in grosser Entfernung vom Wundrand, auf, in welcher reichliche Zelltheilungsvorgänge stattfinden und dadurch für Nachschub neuer, lebenskräftiger Epithelzellen gesorgt wird. Die aequatorialen Zellen betheiligen sich gar nicht an allen diesen Vorgängen.

Der weitere Heilungsverlauf der Kapselverletzung bietet uns zunächst keine wesentlich neuen Erscheinungen dar. Die Fibrinschicht verkleinert sich allmälig und kann ganz verschwinden. Auch die durch die zellige Wucherung gebildete Kapselnarbe wird mit der Zeit noch etwas dünner. Ueber ihr schliessliches Schicksal lässt sich bis jetzt noch nichts Sicheres sagen, doch ist es sehr wahrscheinlich, wie aus den Wengler'schen Versuchen hervorging, dass sie sich allmälig aufhellt und der normalen Kapsel an Aussehen nahekommt. Dies kommt zu Stande, indem zwischen den einzelnen Zellen hie und da mehr oder weniger breite Züge eines ganz homogenen oder fein streifigen Gewebes auftreten. Diese Intercellularsubstanz nimmt mit der Zeit an Masse zu, während die Zellen immer dünner werden und zuletzt atrophiren. Es ist wahrscheinlich, dass durch diese Umbildung schliesslich die ganze Kapselnarbe in eine Art glashäutiger Membran verwandelt werden kann, die sich von der normalen Kapsel nur wenig unterscheidet. Coccius giebt demgemäss auch an (l. c. S. 20), dass er drei bis vier Monate nach Zerschneidung der vorderen Kapsel die anfangs aufgetretene Trübung ganz habe verschwinden sehen, und an dem neugebildeten Kapselstücke mikroskopisch ausser wenigen kurzen und feinen Linien nichts habe beobachten können, als hie und da noch feine Kerne. Die Kapsel im Ganzen war vollkommen durchsichtig, die Wundgrenze war noch durch eine feine Linie, aber ohne jede Trübung bemerkbar.

Was die ausgetretene Linsenflocke anbetrifft, so wurde

schon erwähnt, dass sie in den ersten Tagen erheblich flacher wird und wenig mehr über das Niveau der Kapsel hervorragt. Dann geht die Resorption langsamer vor sich, und noch lange Zeit nach der Kapselverletzung findet man zerfallene Linsenmassen hinter der Kapselnarbe liegen. Welcher Art die Vorgänge sind, durch welche die Resorption der gequollenen Linsensubstanz zu Stande kommt, darüber lassen sich vorläufig nur Vermuthungen aufstellen. Es handelt sich hauptsächlich um zwei Möglichkeiten: entweder werden die Zerfallsproducte in Wanderzellen eingeschlossen und durch diese in die Iris und das Ligamentum pectinatum transportirt, wie dies von Brugsch[1]) für in die vordere Kammer eingeführte körnige Farbstoffe nachgewiesen ist, oder wir haben es hier mit Diffusions- und Filtrationsprocessen zu thun, indem die Linsensubstanz sich allmälig im Kammerwasser löst und mit diesem durch die gewöhnlichen Abflusswege desselben entfernt wird. Die immer negativen Befunde in dem Gewebe der Iris bei sämmtlichen Versuchen möchten vielleicht für den letzteren Modus sprechen. Möglicherweise kann auch etwas von den Zerfallsmassen in die umliegenden Gewebe aufgenommen werden. Die unter VIII. beschriebenen glänzenden Körper im Epithel der Descemet'schen Haut erinnerten wenigstens stark an Myelinkugeln. Immerhin muss man berücksichtigen, dass das Kaninchenauge für die Ermittelung des Resorptionsmechanismus der Linsensubstanz ein ziemlich unbrauchbares Object ist, weil die Linse hier so ausserordentlich wenig durch die Discision alterirt wird, was vielleicht weniger in einer besonders grossen Resistenz der Linsenelemente gegenüber dem Kammerwasser seinen Grund hat, als in der beim Menschen nicht entstehenden schützenden Fibringerinnung und in der raschen Bildung der Narbenschicht.

---

1) Brugsch, A., Ueber die Resorption körnigen Farbstoffs aus der vorderen Augenkammer. v. Graefe's Archiv für Ophthalmologie. XXIII. 3. 1877.

Fassen wir die im Vorhergehenden gewonnenen Resultate nochmals in kurzen Sätzen zusammen, so ergiebt sich Folgendes:

1. Kurze Zeit nach der Verletzung der vorderen Linsenkapsel des Kaninchens bildet sich, gleichen Schritt haltend mit der Wiederansammlung des während der Operation abgeflossenen Kammerwassers, eine der Grösse der geschaffenen Kapselöffnung entsprechende Linsentrübung aus. Die quellenden Linsenmassen drängen sich mehr oder weniger weit in die vordere Kammer vor und bilden eine graue, über das Niveau der intacten Linse prominirende Flocke.

2. Ueber die eigentliche Linsenflocke legt sich sehr bald ein aus dem eiweissreicher gewordenen Kammerwasser gebildeter Niederschlag von sehr zellenarmem Fibrin, in Gestalt einer feinen, graugelblichen Membran, die der weiteren Einwirkung des Kammerwassers auf die Linse Schranken setzt.

3. Innerhalb der ersten 24 Stunden nach erfolgter Kapselverletzung beginnt sich vom Wundrand der Kapsel her eine aus dicht übereinander geschichteten, platten, kernhaltigen Zellen bestehende Neubildung zu entwickeln, welche im Laufe der ersten 3—5 Tage von allen Seiten nach der Mitte hin zusammenwächst und die Kapsellücke vollständig ausfüllt. Diese membranöse zellige Neubildung überzieht den von der Kapsel entblössten Theil der Linsenoberfläche und trennt die hier befindlichen, mehr oder weniger zerfallenen Linsenmassen von dem Fibringerinnsel.

4. Die membranartige zellige Neubildung entsteht durch Wucherung des Epithels der Linsenkapsel. Es vergrössern sich zuerst die der Kapselwunde nächst gelegenen Zellen sammt ihren Kernen, nehmen unregelmässige Formen an und schieben sich übereinander. Am zweiten Tage tritt, entfernt vom Wundrande, ein anfangs scharf begrenzter, linearer, später mehr diffuser Proliferationsbezirk im Kapselepithel auf, in welchem sich sehr zahlreich Zelltheilungen mit eigenthümlichen Kernneubildungsvorgängen vorfinden. Diese Epithelproliferation versiegt sehr rasch, wenn die membranöse Neubildung fertig geworden ist und die ganze Kapsellücke ausfüllt.

5. Die durch Wucherung des Kapselepithels gelieferte, die Wundstelle der Linse überziehende Membran bildet die „Kapselnarbe“, deren Undurchsichtigkeit durch die hinter ihr liegenden Reste von zerfallenen Linsenmassen und die vor ihr liegende Fibrinschicht noch erhöht wird. Das Fibrin kann im Laufe der nächsten Wochen ganz verschwinden. Ebenso werden die noch vorhandenen Zerfallsproducte der Linsensubstanz allmälig resorbirt. Die Kapselnarbe selbst macht, wie aus den Wengler'schen Versuchen hervorgeht, mit der Zeit einen Uebergang in ein dem normalen Kapselgewebe sich annäherndes Gewebe durch und kann wahrscheinlich schliesslich ganz durchsichtig werden.

6. Ueber die Art, wie die Resorption der zerfallenen Linsenmassen vor sich geht, lässt sich aus den vorliegenden Untersuchungen kein sicheres Urtheil gewinnen. Doch lässt sich vermuthen, dass es sich wesentlich um Diffusions- und Filtrationsvorgänge handelt, indem die Zerfallsproducte sich im Kammerwasser lösen und mit diesem durch die physiologischen Abflusswege desselben entfernt werden. Hierfür spricht besonders, dass die Untersuchung des Irisgewebes auf Reste von Linsenelementen oder deren Zerfallsproducte stets erfolglos war.

Erklärung der Abbildungen.

Fig. 1. Querschnitt durch die Linse I, einen Tag nach der Discision. Zeiss A. 2. (Vergr. 60.) Bei a. die vorgequollene Linsenflocke mit Zerfallsmassen und Myelinkugeln. Bei b. ein Rest von Fibringerinnung.

Fig. 2. Querschnitt durch die Linse I, 1 Tag nach der Discision. Zeiss E. 2. a. Beginn der Kapselnarbe, mit dem Kapselepithel zusammenhängend. b. Myelin. c. normale Linsensubstanz.

Fig. 3. Epithel der Linsenkapsel I. Flächenansicht. Zeiss E. 2. a. Epithel in der Gegend des Wundrandes. b. Contour der umgerollten Kapsel. c. Kernhaltiges Narbengewebe.

Fig. 4. Epithel der Linsenkapsel II. Flächenansicht. Zeiss E. 2. Von der Umgebung des Discisionswundrandes.

Fig. 5. Querschnitt durch die Kapselnarbe VI, 4 Tage nach der Discision. Zeiss C. 2. a. Fibrinschicht. b. mehr streifiger Theil derselben. c. zellige Narbenschicht. d. Linsenoberfläche mit Zerfallsmassen und Myelin.

Fig. 6. Querschnitt durch die Linse III, 2 Tage nach der Discision. Zeiss A. 2. a. Fibrinkappe. b. umgeschlagene Kapsel, sich in die zellige Wucherung fortsetzend (e). c. Linsensubstanz, an der Oberfläche zerfallen. d. Pigmentklumpen.

Fig. 7. Linsenkapsel III mit dem Epithel, 2 Tage nach der Discision. A. 3mal vergrössert. B. Zone des dunklen Striches a. Zeiss C. 2.

Fig. 8. Zellen aus der Proliferationszone. A. Von Linsenkapsel III. B. Von Linsenkapsel IV. Zeiss E. 4.

Fig. 9. Querschnitt durch die Linse IV, 3 Tage nach der Discision. Zeiss A. 2. a. Fibrinkappe. b. Zellige Neubildung mit dem Kapselepithel zusammenhängend. c. Linse.

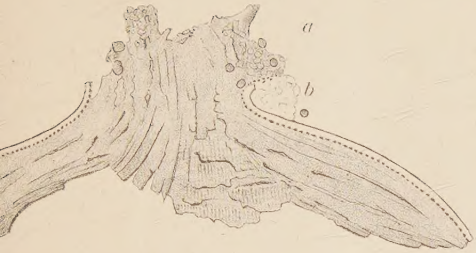

Fig. 1.

Fig. 2.

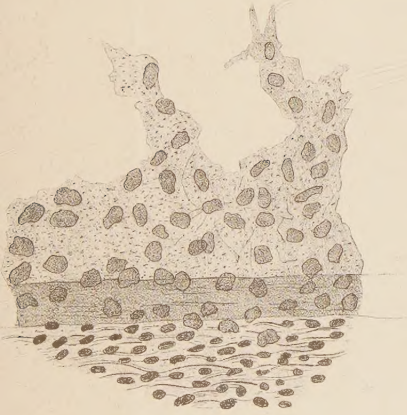

Fig. 3.

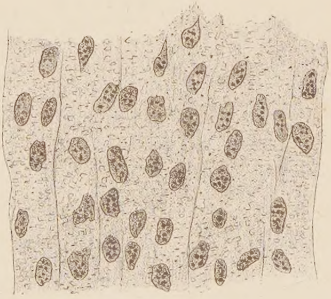

Fig. 4.

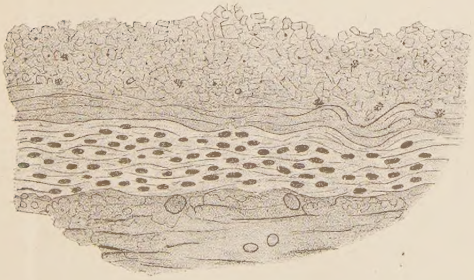

Fig. 5.

Fig. 6.

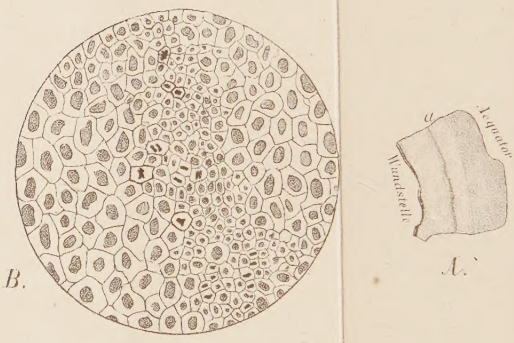

Fig. 7.

Fig. 8.

Fig. 9.